MEDICINA ESTÉTICA – Nº 71 – 2º T – 2022
DOI: 10.48158/MEDICINAESTETICA.071.03

Álvarez Borrego, Lara

Máster en Medicina Estética y del Bienestar (Universidad de Barcelona).
Medicina Familiar y Comunitaria, CAP Badia del Vallès (Barcelona).
E-mail: lara.alvarezborrego@gmail.com
Fecha de publicación: 25/04/2022

Dra. Lara Álvarez Borrego

Procedimientos médico-estéticos para el abordaje integral de la ojera. Revisión sistemática

Medical-aesthetic procedures for a comprehensive approach to dark circles. Systematic review

RESUMEN

Introducción. El envejecimiento periorbitario está convirtiéndose en una de las mayores preocupaciones estéticas. El tratamiento de la ojera requiere un conocimiento anatómico detallado, porque son muchos los factores que pueden contribuir a su aparición.

El objetivo de este trabajo es revisar la evidencia científica de los diferentes procedimientos médico-estéticos para el abordaje de la ojera, evaluando la eficacia y los posibles efectos adversos.

Material y método. Se revisaron las siguientes bases de datos: PubMed, Google Scholar y Cercabib (CRAI-UB) para buscar artículos sobre procedimientos médico-estéticos empleados en el tratamiento de las ojeras.

Resultados. En base a los criterios seleccionados se incluyeron 19 artículos, la mayoría eran ensayos clínicos, excepto 3 estudios que carecían de grupo control. Se clasificaron en 6 apartados según los procedimientos empleados. Se valoró la efectividad, satisfacción de los pacientes, aparición de efectos adversos y tolerancia.

Conclusiones. La combinación de tratamientos es el método más eficiente, dado el origen multifactorial de la ojera. Los rellenos son eficaces para el tratamiento de la ojera por pérdida de volumen, los peelings y cremas tópicas para la hiperpigmentación, y los láseres para ojeras de tipo mixto.

Palabras clave. Ojeras. Párpado inferior. Hiperpigmentación infraorbitaria. Láser. Peeling. Surco lagrimal. Ácido hialurónico. Ácido tricloroacético. Vitamina C. Plasma rico en plaquetas. PRP. Hidroxiapatita cálcica.

ABSTRACT

Introduction. Periorbital ageing is becoming one of the major aesthetic concerns. The treatment of dark circles requires detailed anatomical knowledge, because many factors can contribute to their appearance.

The aim of this work is to review the scientific evidence of different medical-aesthetic procedures for the treatment of dark circles, evaluating their efficacy and possible adverse effects.

Material and method. PubMed, Google Scholar and Cercabib (CRAI-UB) were examined for articles on medical-aesthetic procedures used in the treatment of dark circles under the eyes.

Results. Based on the selected criteria, 19 articles were included, most of which were clinical trials, except for 3 studies that lacked a control group. They were classified into 6 sections according to the procedures used. Effectiveness, patient satisfaction, appearance of adverse effects and tolerance were assessed.

Conclusions. The combination of treatments is the most efficient method, given the multifactorial origin of dark circles. Fillers are effective for the treatment of dark circles due to volume loss, peelings and topical creams for hyperpigmentation and lasers for mixed types of dark circles.

Keywords. Dark circles. Lower eyelid. Infraorbital hyperpigmentation. Laser. Peeling. Tear trough. Hyaluronic acid. Trichloroacetic acid. Vitamin C. Platelet rich plasma. PRP. Calcium hydroxyapatite.

DOI: 10.48158/MEDICINAESTETICA.071.03

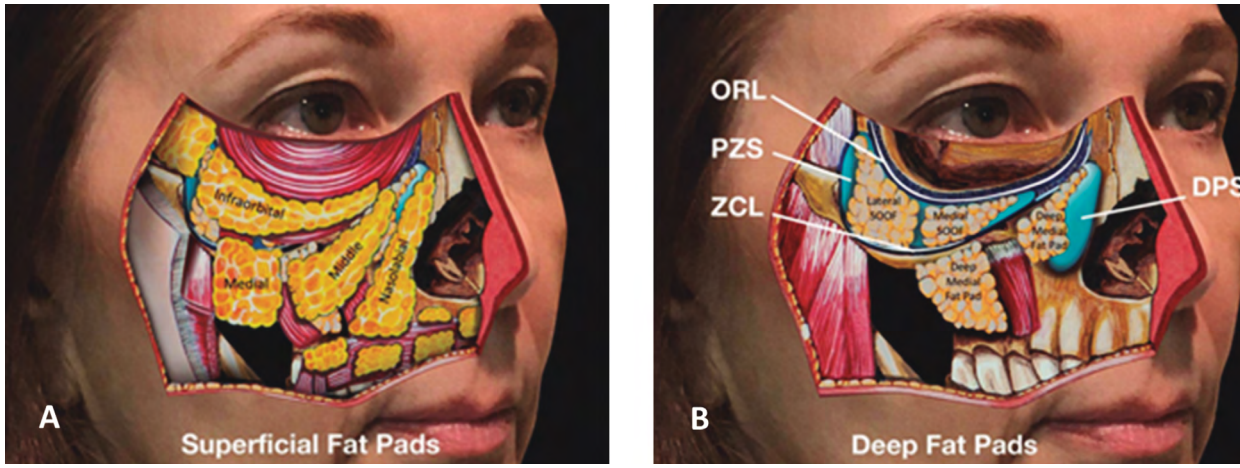

Figura 1. A. Compartimentos grasos superficiales del tercio medio. B. Compartimentos grasos profundos del tercio medio. DPS: espacio piriforme profundo; ORL: ligamento de retención orbitario; PZS: espacio precigomático; ZCL: ligamento cutáneo cigomático. Tomado de Lipp *et al* (2019) [4].

INTRODUCCIÓN

El envejecimiento facial y, en particular, el periorbitario, es un área de gran preocupación, que se refleja en una considerable inversión social en medidas para ocultar los estigmas de la edad y la fatiga [1].

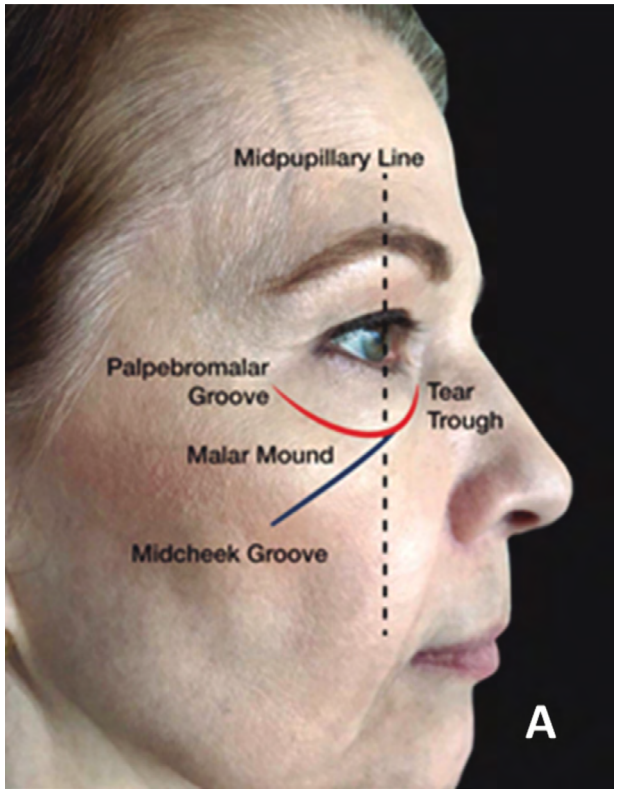

Figura 2. Obsérvese cómo el surco lagrimal puede unirse al surco palpebromalar, delimitando un hundimiento inferior de la región infraorbitaria. Tomado de Lipp *et al* (2019) [4].

Su comprensión detallada es fundamental para un buen diagnóstico, comenzando por la descripción de los factores anatómicos que pueden contribuir a su aparición.

Anatomía de la región infraorbitaria

La ojera presenta una anatomía compleja y altamente adaptada a las necesidades específicas de la zona que conviene examinar en detalle.

Compartimentos grasos

Anatómicamente se diferencia entre los compartimentos grasos superficiales y profundos (Figura 1). En la región infraorbitaria, el compartimento graso superficial o infraorbitario es único, mientras que los profundos son dos, lateral y medial [2,3]. Estos últimos deben ser el objetivo de cualquier procedimiento de corrección mediante rellenos.

Surco lagrimal

El surco lacrimal o *tear trough* con el envejecimiento se vuelve más pronunciado, produciendo un efecto de fatiga y cara cansada [4]. Se origina en el canto medial e inicialmente alcanza hasta la línea media pupilar. Con la edad puede unirse al surco palpebral inferior en dirección al canto externo o continuar hasta unirse al surco órbitomalar (Figura 2).

Ligamentos y estructura ósea

Ambos son importantes para sostener los tejidos blandos (Figura 3). Los cambios relacionados con la edad implican una recesión del borde orbitario con pérdida de volúmenes óseos a nivel malar, además de endurecimiento de los ligamentos de retención orbitarios y faciales [5]. Los compartimentos grasos descienden dando lugar a hundimientos, que empeoran las zonas de sombra, sobre todo en la región infraorbitaria.

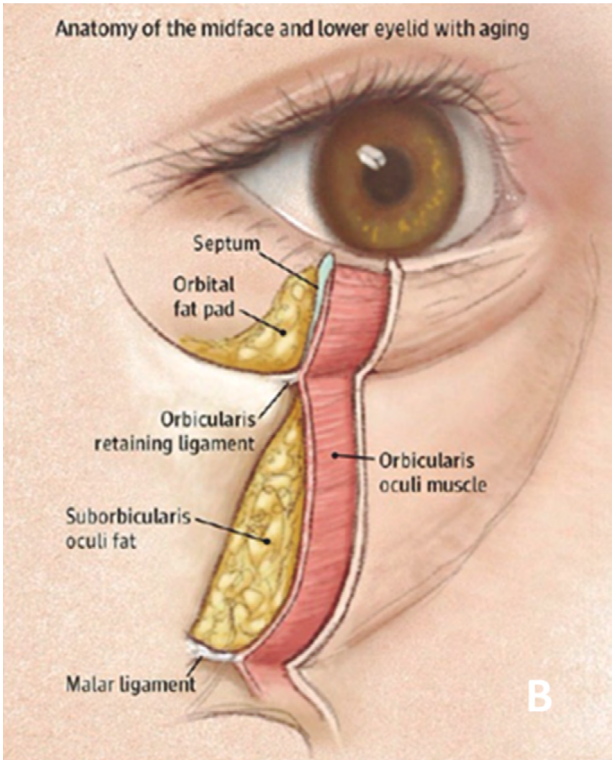

Figura 3. Detalle de los compartimentos grasos y su relación con estructuras de la región infraorbitaria. Tomado de Vrcek *et al* (2016) [6].

Cambios en la piel

El envejecimiento de la piel se caracteriza por presentar una atrofia dérmica debida a la pérdida de colágeno, degeneración de la red de fibras elásticas y deshidratación. Además, la constante exposición a la luz ultravioleta (UV) sin protección contribuye al fotoenvejecimiento, caracterizado por una piel áspera y arrugada que favorece la aparición de neoplasias y telangiectasias [6]. Estos cambios pueden ser más dramáticos en la fina piel del párpado inferior, que se extiende sobre un tejido subcutáneo mínimo en estrecho contacto con el músculo orbicular [7].

Etiopatogenia de la ojera

La etiología de la ojera es multifactorial, resultado de la combinación de factores anatómicos y estructurales, que incluyen la calidad de la piel, la vascularización superficial y la etnia. Contribuyen a su formación tanto enfermedades dermatológicas como hábitos tóxicos, como el abuso del alcohol o el tabaco [6].

Obviamente, los cambios involutivos en las estructuras óseas y ligamentarias se suman a lo anterior y acentúan las sombras a nivel de los surcos lagrimales y órbitomalares. El deterioro de la vascularización, junto al aumento de permeabilidad de los capilares locales, contribuye a los cambios pigmentarios. El envejecimiento del párpado inferior puede resultar paradójico, en dependencia de la atrofia de la grasa subcutánea que genera una pérdida de volumen, mientras su hipertrofia origina las bolsas grasas palpebrales.

Tipos de ojeras

Se distinguen diferentes tipos de ojeras en atención a su forma de presentación y la coloración que exhiben. La distribución y frecuencia de los tipos de ojera puede verse en la Figura 4.

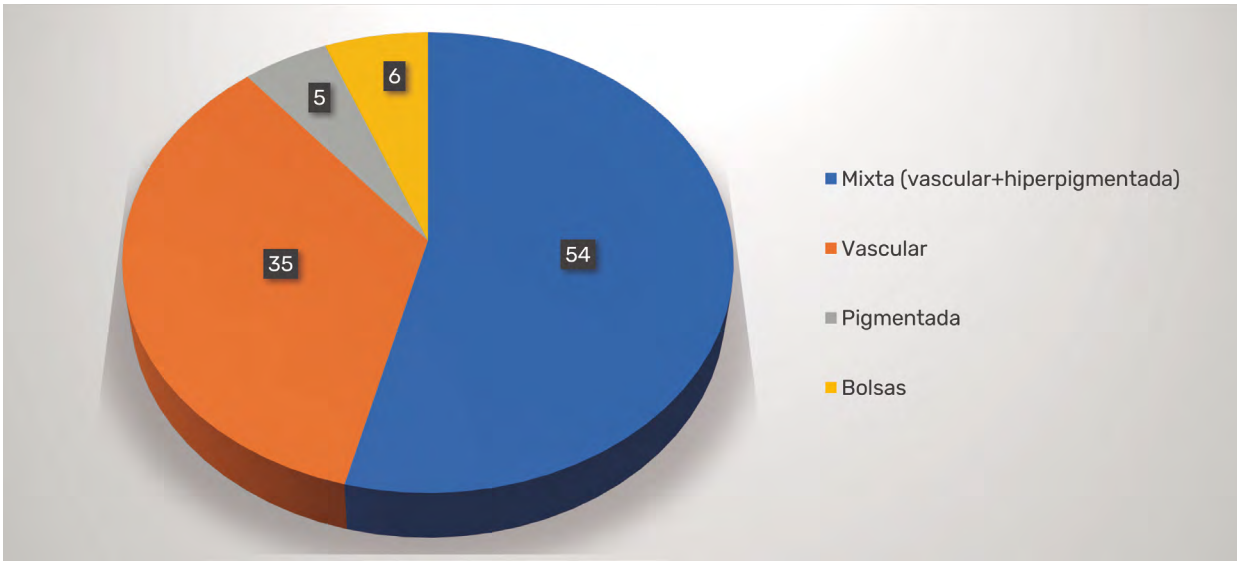

Figura 4. Este gráfico muestra la clasificación de los tipos de ojera según un estudio de Park *et al* (2016), realizado en 100 pacientes [32]. El 90% de las ojeras son mixtas y/o vasculares.

DOI: 10.48158/MEDICINAESTETICA.071.03

- **Transitorias.** Aquellas que surgen por circunstancias puntuales, como por ejemplo la falta de sueño o el estrés. Tienen un color azulado y desaparecen por sí mismas cuando las circunstancias que provocan su aparición cambian.
- **Hiperpigmentadas.** Causadas por el aumento de melanina de la piel de los párpados. Pueden ser por causa genética, eccemas de repetición o cambios hormonales bruscos, entre otros.
- **Hundidas.** Debido al surco que se forma en la zona infraorbitaria. Aparecen como consecuencia del envejecimiento y la pérdida del paquete graso.
- **Vasculares.** Ocasionadas por una dilatación de los vasos palpebrales y el adelgazamiento de la piel de los párpados. Suelen verse de color azul o morado.
- **Flácidas.** Favorecen la aparición de las bolsas. Son consecuencia del envejecimiento y la pérdida de colágeno. Se agravan por la exposición solar acumulada, gesticulación excesiva o falta de hidratación de la piel.

	Ausente	Leve	Moderado	Severo
Surco glabelar	0	1	2	3
Cejas caídas	0	1	2	3
Piel párpado superior	0	1	2	3
Paquete graso	0	1	2	3
Arrugas periorbitarias	0	1	2	3
Tear trough	0	1	2	3

Tabla I. Evaluación puntual de diversos parámetros de envejecimiento periorbitario. Tomado de Muñoz y Serra (2008) [7].

Clasificación de Hirmand	
Tipo I: Presencia sutil o sombra en zona medial. Suave transición párpado-mejilla	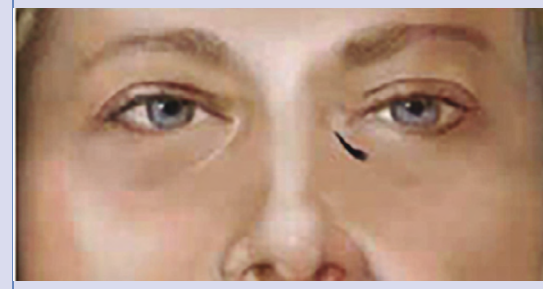
Tipo II: Surco más marcado y lateralizado. Mayor transición párpado-mejilla	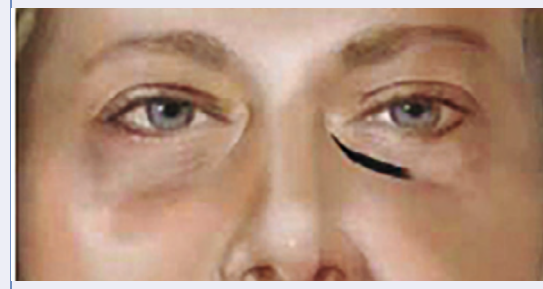
Tipo III: Surco muy marcado, abarca todo el reborde orbitario. Separación notable entre el párpado y la mejilla	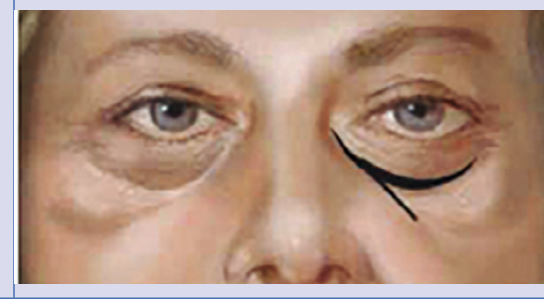

Tabla II. Clasificación de Hirmand. Tomado de Hirmand (2010) [8].

Evaluación

El examen físico debe centrarse en el tercio medio, valorando especialmente la zona orbitaria y sus signos acompañantes: tipo de piel, elasticidad, grado de flacidez, coloración, arrugas y pliegues, posición de las cejas, bolsas palpebrales y surco infraorbitario.

En la Tabla I se exponen los parámetros que deben evaluarse en el examen físico de los pacientes para establecer un correcto diagnóstico y escoger el protocolo terapéutico adaptado. Cuando la suma de los parámetros es de 12 o superior, conviene plantear una intervención quirúrgica si hay cejas muy caídas, bolsas grasas muy prominentes o excesiva piel en el párpado superior [7].

Se pueden evaluar de manera visual las ojeras y clasificarlas en 5 grados (Figura 5); no obstante, para una evaluación cuantitativa del surco nasoyugal se utiliza la clasificación de Hirmand (Tabla II) [8], que tiene en cuenta la profundidad y extensión del surco y permite decidir qué técnica es la más adecuada para cada paciente. A lo anterior cabe sumar el grado de hiperpigmentación según la clasificación de Fitzpatrick.

Tratamiento

Para obtener un buen rejuvenecimiento infraorbitario se recomienda la combinación y personalización de tratamientos. En la literatura se recogen diferentes procedimientos para tratar la ojera, como los que exponen a continuación.

- **Tratamientos tópicos y *peelings* químicos**. Diferentes sustancias con propiedades despigmentantes se emplean tópicamente en la zona periorbitaria: hidroquinona, retinol, ácido azelaico, ácido kójico, así como vitaminas E y C. Esta última inhibe la tirosinasa y tiene efecto antioxidante, evitando la producción de radicales libres que activan la melanogénesis; también promueve la síntesis de colágeno [9]. Entre los *peelings* químicos cabe mencionar los de ácido láctico y ácido tricloroacético (TCA) [10]. Su propósito es lograr la destrucción limitada y controlada de las capas superficiales de la piel para mejorar las arrugas, discromías, la laxitud o la eliminación de lesiones cutáneas benignas. En la zona periocular deben emplearse a bajas concentraciones para minimizar los efectos adversos [11].
- El **láser de Nd:YAG** de 1064 nm y pulso largo puede emplearse para disminuir el componente vascular en ojeras con pigmentación excesiva. El láser fraccionado de CO_2 o la radiofrecuencia son útiles cuando hay flacidez y arrugas estáticas [12]. Las complicaciones suelen ser leves y transitorias.

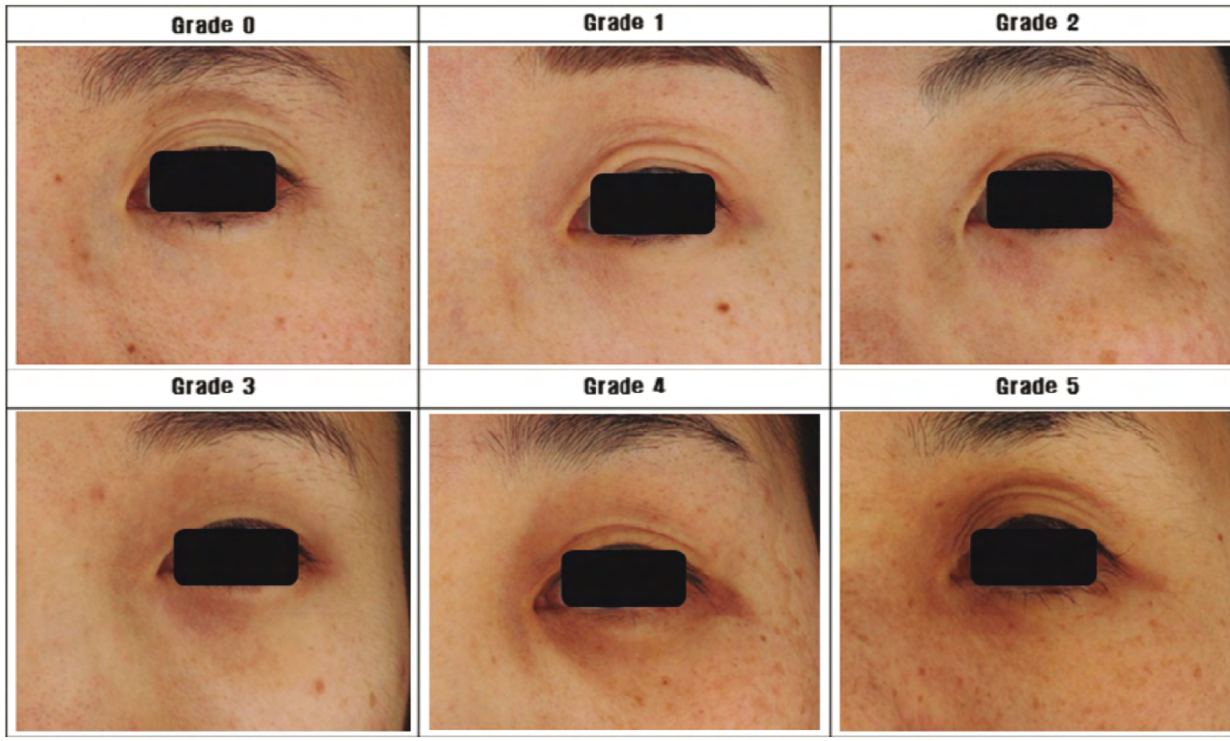

Figura 5. Grado y descripción de las ojeras visualmente. Tomado de Park *et al* (2016) [32].

DOI: 10.48158/MEDICINAESTETICA.071.03

- **Rellenos de ácido hialurónico** (AH). Según la clasificación Hirmand, en los pacientes tipo I y II se puede rellenar directamente en la depresión del surco nasoyugal, en cambio, en los pacientes tipo III, el tratamiento del tercio medio es prioritario [8].
- La **carboxiterapia** es un procedimiento de inyección transcutánea de CO_2 que aumenta el flujo sanguíneo, incrementa el suministro de oxígeno, mejora la elasticidad de la piel, promueve la reparación de colágeno y fomenta la lipólisis, dando lugar a un rejuvenecimiento dérmico global [13].
- El **plasma rico en plaquetas** (PRP) inyectado libera factores de crecimiento, provocando reacciones que estimulan la regeneración tisular, el aumento de la expresión del colágeno tipo I y mejoran la calidad y la textura de la piel.

En atención a lo expuesto, el objetivo de este estudio es revisar la evidencia científica de los distintos tratamientos médico-estéticos para el abordaje integral de la ojera, evaluando su seguridad y eficacia.

MATERIAL Y MÉTODO

Se ha realizado una revisión sistemática de artículos completos basados en estudios clínicos originales en pacientes, en lengua inglesa y española, de todo el período de conocimiento histórico, utilizando como principales bases de datos Medline (PubMed) y Cercabib (CRAI-UB) y como buscador secundario Google Académico. Se han seleccionado también tres estudios no controlados por considerarlos de interés en la investigación.

Estrategia de búsqueda

Se han empleado las siguientes palabras clave: *dark circles, laser treatment, infraorbital hyperpigmentation, laser therapy, tear trough, hyaluronic acid, periorbital hyperpigmentation, peeling, trichloroacetic acid, lower eyelid, platelet rich plasma, calcium hydroxyapatite, vitamin c*.

Como filtros se han utilizado: *humans, spanish, english, clinical trial*. Como operador booleano: *AND*.

Criterios de inclusión/exclusión

Se establecieron los siguiente **criterios de inclusión:** 1) hombres y/o mujeres (indistinto); 2) población de estudio mayor de 18 años; 3) uso de técnicas no invasivas o mínimamente invasivas; 4) ensayos clínicos, a excepción de tres estudios cuasi experimentales en los que no había grupo control; 5) estudios que trataran sobre procedimientos médico-estéticos para el abordaje de la ojera; y 6) estudios comprendidos en todo el período de conocimiento histórico, no teniendo en cuenta un año de publicación determinado.

Los **criterios de exclusión** fueron: 1) población de estudio menor de 18 años: 2) publicaciones que no fueran en lengua inglesa o castellana; 3) estudios en animales, 4) estudios que no trataran sobre la eficacia y/o seguridad de los procedimientos médico-estéticos empleados para el tratamiento de la ojera; 5) inesteticismos de localización distinta a la infraorbitaria; y 6) estudios sobre técnicas quirúrgicas.

Extracción de datos

En la base de datos PubMed se utilizaron 10 secuencias de búsqueda con las combinaciones de palabras clave que se exponen en la Tabla III. Inicialmente se identificaron un total de 180 artículos, 37 artículos fueron descartados por estar duplicados. De los 143 restantes se examinó el título y el contenido del resumen, y se excluyeron 123 tras aplicar los filtros de cribado "*clinical trial*", "*humans*", "*english*" y "*spanish*", ya que no cumplían los requisitos de ensayo clínico prospectivo, aleatorizado y controlado. De los 20

Procedimiento médico-estético	Secuencias de búsqueda según palabras clave	Número de artículos
Láser	dark circles AND laser treatment	37
	infraorbital hyperpigmentation AND laser therapy	12
Ácido hialurónico	tear trough AND hyaluronic acid	89
Peeling	periorbital hyperpigmentation AND peeling	12
	dark circles AND trichloroacetic acid	4
PRP	dark circles AND platelet rich plasma	7
	lower eyelid AND platelet rich plasma	4
	periorbital hyperpigmentation AND platelet rich plasma	9
Hidroxiapatita cálcica	periorbital hyperpigmentation AND calcium hydroxyapatite	1
Vitamina C tópica	dark circles AND vitamin C	5

Tabla III. Secuencias de palabras clave utilizadas en la búsqueda bibliográfica en PubMed.

artículos restantes, uno de ellos se excluyó por la imposibilidad de localizar el artículo completo, sólo el *abstract*. Después de revisar el texto completo, se descartaron 3 artículos por no cumplir los criterios de inclusión en su totalidad; 2 de ellos no cumplían con el objetivo del trabajo, ya que hacían referencia al estudio y mejora de la técnica de un procedimiento médico-estético sin tener en cuenta la eficacia y seguridad en los pacientes ni en el empleo en la zona periorbitaria, el otro artículo hacía referencia a una técnica quirúrgica.

Se efectuó una búsqueda adicional en Google Académico empleando las mismas secuencias de búsqueda. Se encontraron 3 artículos adicionales que cumplían con el objetivo y los criterios de inclusión descritos.

Finalmente, se seleccionaron 19 artículos en texto completo para el estudio, 2 de los artículos seleccionados se encontraron disponibles en texto completo en PubMed mientras que los 17 restantes se obtuvieron de la base de datos Cercabib (CRAI-UB).

Análisis de datos

De los artículos seleccionados, 16 son estudios clínicos con nivel de evidencia científica Ib y grado de recomendación A, según la clasificación de la *Agency for Healthcare Research and Quality* (AHRQ); mientras que 3 de ellos, estudios cuasi experimentales sin grupo control, tienen nivel de evidencia IIb y grado de recomendación B.

Del total de 19 artículos seleccionados se clasifica cada artículo según el procedimiento médico-estético empleado, obteniendo 6 apartados: láser, ácido hialurónico, peelings (se incluye un artículo que combina *peeling* y carboxiterapia), PRP (se incluye un artículo que combina PRP y carboxiterapia), hidroxiapatita cálcica y tratamiento tópico con vitamina C (Tabla IV).

RESULTADOS

Láser

Se ha estudiado la eficacia y seguridad de un láser Q-Switched de Nd:YAG de 1064 nm empleado a baja fluencia [14] y láser Q-Switched de rubí fraccionado de 694 nm [15], donde más del 85% de los pacientes presentan una mejora global excelente en ojeras hiperpigmentadas, grado de satisfacción elevado tras 6 meses post tratamiento, disminución del índice de eritema ($p < 0,05$) y escasa aparición de efectos adversos.

En el estudio de Vanaman Wilson MT *et al* [16] se llega a la conclusión de que hay una mejora significativa sin aparición de efectos adversos con tres tandas de tratamiento empleando un láser de picosegundos de 755 nm, respecto a una sola tanda de tratamiento con un láser dual Nd:YAG 532/1064 nm.

En el ensayo clínico realizado por Zamian *et al* [17] se objetiva una respuesta terapéutica del láser CO_2 superior a la terapia combinada de microneedling y TCA.

Ácido hialurónico

Dos de los estudios analizados objetivaron una mejora significativa en el 88% de los pacientes tratados con AH con una permanencia del producto hasta 6 meses después, un 97% de satisfacción y aparición de efectos adversos leves y transitorios [18,19].

Respecto al empleo de Restylane Vital® [20] en el surco nasoyugal, el 100% de los pacientes manifestaron un alto grado de satisfacción, un descenso del índice de melanina a las 4 semanas, que se mantuvo 6 meses después, y una mejoría significativa ($p = 0,0001$) en la profundidad de la fosa lagrimal con la inyección directa en el surco [21].

Procedimiento médico-estético	Artículos de texto completo	Bases de datos	Nivel de evidencia
Láser	4	Cercabib (CRAI-UB).	Ib
Ácido hialurónico	4	Cercabib (CRAI-UB) / PubMed.	Ib
Peeling	3	Google Académico y Cercabib (CRAI-UB).	Ib
Peeling + carboxiterapia	1	Cercabib.	IIb
PRP	3	Cercabib (CRAI-UB) / PubMed.	Ib
PRP + carboxiterapia	1	PubMed.	Ib
Hidroxiapatita cálcica	1	Google Académico / Cercabib (CRAI-UB).	IIb
Vitamina C	2	Cercabib (CRAI-UB).	Ib

Tabla IV. Clasificación de los artículos en texto completo según el tipo de procedimiento médico-estético, bases de datos y nivel de evidencia científica.

DOI: 10.48158/MEDICINAESTETICA.071.03

Peelings químicos

En los diferentes estudios revisados se observa que con una combinación de TCA 3,75% y ácido láctico 15%, un 86,6% de los pacientes están satisfechos [22,23] y que el resultado es igual de eficaz que con la carboxiterapia o mesoterapia con vitamina C [24].

Otra combinación que obtuvo por parte del 30,8% de los evaluadores un resultado excelente fue el peeling TCA 10% + microneedling [23].

Por último, el peeling de glicólico 20% fue más eficaz que el de ácido láctico 15% y mesoterapia con vitamina C 20%, pero fue menos tolerado y hubo efectos secundarios en un 33% de los pacientes [9].

Plasma rico en plaquetas (PRP)

En los diferentes estudios revisados en la literatura científica, los resultados indican una mejora progresiva de la calidad de la piel y un nivel de satisfacción (hasta 90%) de los sujetos tratados elevado [25], además de una mejora en cuanto a la homogeneidad del color [26].

En comparación con el plasma pobre en plaquetas (PPP), también se objetiva una satisfacción excelente en el 12,5% de los pacientes con una mejora en la calidad de la piel entre un 50-75% [27].

En cuanto a la comparación con otras técnicas, se evidencia que no hay diferencias significativas en la respuesta lograda ni en la satisfacción de los pacientes entre carboxiterapia y PRP [28]. Sin embargo, la mejoría clínica y la satisfacción es mayor con una combinación de peelings de TCA 3,75% y ácido láctico 15% respecto al PRP. En cuanto a la tolerabilidad y aparición de efectos adversos, no hubo diferencias estadísticamente significativas entre ambos procederes [29].

Hidroxiapatita cálcica

Se revisa un estudio de 12 sujetos [30] donde se trata el surco nasoyugal con bolus de hidroxiapatita cálcica (Radiesse®). A 4 de ellos que habían sido tratados previamente con ácido hialurónico se les aplicó hialuronidasa inicialmente. En el 50% de los pacientes mejoró la hiperpigmentación, el tono, grosor y color de la piel a lo largo de 4-6 meses posteriores al tratamiento. Hubo escasos efectos adversos que se resolvieron a las 8-12 semanas.

Aplicación tópica con vitamina C

En un estudio donde se comparaba el uso de ascorbato de sodio 10% y el ácido ascórbico, se observó una menor disminución del índice de eritema con el ascorbato de sodio, aunque aparece un aumento del grosor de la dermis [31]. En cambio, en otro estudio se comparó el uso de un cóctel de vitaminas (vitamina C 3%, vitamina A 0,1%, vitamina E 0,5%) contra placebo y se objetivó una mejora estadísticamente significativa ($p < 0,05$) en el índice de melanina, coloración y grosor de la piel con el uso de las vitaminas [32].

DISCUSIÓN

La ojera de tipo hiperpigmentada responde a muchos tipos de tratamiento. En cortes histológicos se ha observado que a medida que aumenta la melanina dérmica, la epidérmica y el número de melanocitos, también aumenta la gravedad de la ojera. Por lo tanto, los tratamientos centrados en la reducción de la pigmentación infraorbitaria son los más eficaces. En varios estudios se observó que el tratamiento con láseres Q-Switched de Nd:YAG de 1064 nm y rubí de 694 nm [13,14] era el más eficaz para reducir el pigmento. Aunque, el láser de rubí 694 nm se absorbe de manera más selectiva por la melanina en comparación al de 1064 nm; además, mejora la estasis venosa, ideal para el tratamiento de las ojeras tipo vascular [14]. Vanaman *et al* [15] compararon el Nd:YAG, en emisión dual 532 nm/1064 nm, y el láser Alejandrita de 755 nm; el láser de Nd:YAG no demostró una mejoría significativa en la hiperpigmentación infraorbitaria, comparado con el láser de Alejandrita, y se asoció con inducción de hiperpigmentación postinflamatoria en una minoría significativa de los pacientes.

Otro de los tratamientos eficaces para las ojeras hiperpigmentadas son los peelings. El peeling de TCA puede ser superficial, medio o profundo, según la concentración. Produce una destrucción de la epidermis y dermis superior seguida de una regeneración con nuevo colágeno. El peeling de ácido láctico favorece la descamación, dispersión de melanina y aumento de síntesis de colágeno. La combinación de estos dos peelings permite aprovechar las diferentes propiedades de cada agente minimizando el riesgo de complicaciones, al utilizar una concentración menor, y acelerando la regeneración tisular y el tiempo de recuperación posterior, tal como se ha descrito en el estudio de Vavouli *et al* [21]. La satisfacción de los pacientes fue casi del 90%, con escasos efectos secundarios, sin hipo o hiperpigmentación postratamiento ni lesiones cicatriciales. El *peeling* de glicólico también ha aportado mejoras significativas [24]; debido al pequeño tamaño de su molécula penetra más profundamente y es más eficaz que el *peeling* de ácido láctico, con una mayor duración de los resultados; aunque se asoció a una mayor tasa de efectos secundarios.

Una combinación de técnicas también proporciona buenos resultados, como la combinación de TCA 10% y posterior aplicación de *microneedling* para favorecer la penetración del *peeling* en la piel [22].

Cuando las ojeras son debidas a pérdida de volumen, deshidratación o adelgazamiento de la piel, se obtienen

mejores resultados con relleno de AH o de hidroxiapatita cálcica. Es destacable el alto grado de satisfacción por parte de los pacientes. El estudio de Viana *et al* [17] demostró que los resultados se mantenían un promedio de 9,54 meses postratamiento. No obstante, un porcentaje de los pacientes estudiados solicitó una segunda sesión de ácido hialurónico, por la absorción del producto, más rápido si se empleó Restylane® Vital [19]. Sin embargo, se notificaron menos efectos adversos graves que cuando se realizan inyecciones más profundas o con AH de densidad más elevada.

En aquellos pacientes que además de hiperpigmentación infraorbitaria tienen muy marcado el surco, ya sea por déficit de volumen o por una proyección muy marcada de las mejillas, Hill *et al* [20] objetivó que en caso de estar limitados solamente a tratar la fosa lagrimal o zona malar medial profunda para mejorar el surco, el tratamiento directamente en la fosa lagrimal ofrece mejores resultados con un impacto más profundo y además, con cambios en el color de la piel y disminución de la hiperpigmentación infraorbitaria.

El tratamiento con hidroxiapatita cálcica es un tratamiento alternativo que estimula la neocolagénesis, mejora la calidad de la piel, ayuda a elevar el ligamento orbicular de retención y rejuvenece la piel, sin inyecciones directas en el surco lagrimal [30].

Se sabe que la vitamina C y sus derivados, ascorbato de sodio y ácido ascórbico, son agentes tópicos que aclaran la piel, inhibiendo la enzima tirosinasa y, por consiguiente, la melanogénesis. Además, regula la producción de colágeno, por lo que el aumento del grosor de la dermis podría mejorar la apariencia de las ojeras [31,32].

El PRP mejora la textura de la piel, la homogeneidad del color, la firmeza y la elasticidad, aumenta el volumen y el grosor dérmico, reduce la elastosis solar, disminuye las arrugas y la profundidad de los pliegues nasolabiales, las cicatrices de acné, el eritema y la melanina; con un alto grado de satisfacción es elevado [26,27]. A pesar de ser un método de tratamiento alternativo eficaz para el rejuvenecimiento de la piel infraorbitaria, los efectos adversos hacen que no sea una de las primeras técnicas de elección. En los 4 estudios analizados, se informó de un porcentaje significativo de efectos secundarios. Por otra parte, una de las limitaciones encontradas en los estudios que analizan el tratamiento con PRP es su escaso tamaño muestral y la diferencia metodológica de su obtención: diferentes aparatos de centrifugado, desigual número de sesiones e intervalos distintos de aplicación en cada una de ellas.

La carboxiterapia también resultó ser bien tolerada y eficaz en varios estudios, sobre todo para las ojeras de tipo mixto. Los 2 estudios incluidos en esta revisión tratan sobre combinaciones de técnicas. No hubo diferencias significativas entre carboxiterapia, peeling de TCA + ácido láctico y vitamina C tópica [23], en cuanto al grado de mejoría, la satisfacción de los pacientes o la aparición de efectos adversos. Si se compara la respuesta y la tolerabilidad del PRP con la carboxiterapia [28] se obtiene una eficacia ligeramente mayor con esta última siendo además mejor tolerada.

A pesar de los resultados prometedores, esta revisión sistemática está limitada por la heterogeneidad de los artículos analizados, las diferentes características clínicas y sociodemográficas de las poblaciones de cada uno de ellos y los distintos métodos de evaluación aplicados. En la mayoría de los estudios la muestra es pequeña y con un corto período de seguimiento. Se debería realizar un estudio de investigación prospectivo con un tamaño de muestra grande, pacientes que sirvan como sus propios controles y un seguimiento más prolongado, comparando las diferentes técnicas entre sí en el mismo paciente. Si bien, en la mayoría de los estudios se aplica una escala para evaluar las puntuaciones de satisfacción del médico tratante y del paciente, es probable que la satisfacción del paciente sea multifactorial, abarcando no sólo los ideales estéticos evaluados objetivamente, sino también las percepciones subjetivas, motivaciones y expectativas.

CONCLUSIONES

La hiperpigmentación periorbitaria es una preocupación común para los pacientes. La etiología del envejecimiento infraorbitario es un tema complejo. La correcta evaluación por los médicos, mediante la historia clínica y la exploración adecuada, ha de determinar la etiología subyacente de la ojera. Dependiendo de si es estructural, vascular o pigmentaria, se elegirá el tratamiento más adecuado.

Se necesita un conocimiento profundo de la anatomía y del proceso de envejecimiento para rejuvenecer la región infraorbitaria de forma integral y eficaz.

Los tratamientos tópicos descritos, junto con los peelings, el láser, la carboxiterapia, el PRP y los rellenos, son procedimientos no quirúrgicos que han demostrado una eficacia clínica en la mejora estética de la región infraorbitaria.

Los rellenos con ácido hialurónico o hidroxiapatita cálcica son los más eficaces para tratar las ojeras debidas a la pérdida de volumen. Los peelings químicos son útiles para tratar las ojeras pigmentadas, mientras que los láseres son moderadamente beneficiosos, tanto para ojeras vasculares como para las pigmentadas. El tratamiento con PRP es más novedoso y prometedor, aunque no cuenta con estudios bien diseñados.

Las recomendaciones de tratamiento deben hacerse en función de los hallazgos encontrados; aunque se necesitan más investigaciones y métodos más objetivos para evaluar mejor la respuesta terapéutica.

BIBLIOGRAFÍA

(1). PR Newswire. *Cosmetics Market is Expected to Reach 39007 Billing Globally by 2020*. [Last cited on 2016 Jan 05].

(2). Rohrich RJ, Pessa JE. The fat compartments of the face: anatomy and clinical implications for cosmetic surgery. Plast Reconstr Surg. 2007 Jun;119(7):2219-2227. https://doi.org/10.1097/01.prs.0000265403.66886.54

(3). Rohrich RJ, Arbique GM, Wong C, Brown S, Pessa JE. The anatomy of suborbicularis fat: implications for periorbital rejuvenation. Plast Reconstr Surg. 2009 Sep;124(3):946-951. https://doi.org/10.1097/PRS.0b013e3181b17b76

(4). Lipp M, Weiss E. Nonsurgical Treatments for Infraorbital Rejuvenation: A Review. Dermatol Surg. 2019 May;45(5):700-710. https://doi.org/10.1097/DSS.0000000000001897

(5). Nakra T. Biplanar Contour-Oriented Approach to Lower Eyelid and Midface Rejuvenation. JAMA Facial Plast Surg. 2015 Sep-Oct;17(5):374-81. https://doi.org/10.1001/jamafacial.2015.0860

(6). Vrcek I, Ozgur O, Nakra T. Infraorbital Dark Circles: A Review of the Pathogenesis, Evaluation and Treatment. J Cutan Aesthet Surg. 2016 Apr-Jun;9(2):65-72. https://doi.org/10.4103/0974-2077.184046.

(7). Muñoz JL, Serra JM. Rejuvenecimiento periorbitario no invasivo. Cir. plást. iberolatinoam. 2008; 34(1):11-17.

(8). Hirmand H. Anatomy and nonsurgical correction of the tear trough deformity. Plast Reconstr Surg. 2010 Feb;125(2):699-708. https://doi.org/10.1097/PRS.0b013e3181c82f90

(9). Dayal S, Sahu P, Jain VK, Khetri S. Clinical efficacy and safety of 20% glycolic peel, 15% lactic peel, and topical 20% vitamin C in constitutional type of periorbital melanosis: a comparative study. J Cosmet Dermatol. 2016 Dec;15(4):367-373. https://doi.org/10.1111/jocd.12255

(10). O'Connor AA, Lowe PM, Shumack S, Lim AC. Chemical peels: A review of current practice. Australas J Dermatol. 2018 Aug;59(3):171-181. https://doi.org/10.1111/ajd.12715

(11). Truchuelo M, Cerdá P, Fernández LF. Chemical Peeling: A Useful Tool in the Office. Actas Dermosifiliogr. 2017 May;108(4):315-322. English, Spanish. https://doi.org/10.1016/j.ad.2016.09.014.

(12). Park KY, Kwon HJ, Youn CS, Seo SJ, Kim MN. Treatments of Infra-Orbital Dark Circles by Various Etiologies. Ann Dermatol. 2018 Oct;30(5):522-528. https://doi.org/10.5021/ad.2018.30.5.522

(13). Zenker S. Carboxytherapy: Carbon dioxide injections in aesthetic medicine. Prime-Europe. 2012; 2(1):42-50.

(14). Xu TH, Yang ZH, Li YH, Chen JZ, Guo S, Wu Y, Liu W, Gao XH, He CD, Geng L, Xiao T, Chen HD. Treatment of infraorbital dark circles using a low-fluence Q-switched 1,064-nm laser. Dermatol Surg. 2011 Jun;37(6):797-803. https://doi.org/10.1111/j.1524-4725.2011.01956..x

(15). Xu TH, Li YH, Chen JZ, Gao XH, Chen HD. Treatment of infraorbital dark circles using 694-nm fractional Q-switched ruby laser. Lasers Med Sci. 2016 Dec;31(9):1783-1787. https://doi.org/10.1007/s10103-016-2050-4

(16). Vanaman Wilson MJ, Jones IT, Bolton J, Larsen L, Wu DC, Goldman MP. Prospective studies of the efficacy and safety of the picosecond 755, 1,064, and 532 nm lasers for the treatment of infraorbital dark circles. Lasers Surg Med. 2018 Jan;50(1):45-50. https://doi.org/10.1002/lsm.22754

(17). Zamanian A, Azizi M, Ghasemi M, Behrangi E, Naeji S. Comparing the effectiveness of fractional CO_2 laser and the combination therapy with micro-needling and topical 10% trichloroacetic acid to remove infra-orbital dark circles in Tehran women. J Cosmet Laser Ther. 2019;21(2):61-64. https://doi.org/10.1080/14764172.2017.1341047

(18). Viana GA, Osaki MH, Cariello AJ, Damasceno RW, Osaki TH. Treatment of the tear trough deformity with hyaluronic acid. Aesthet Surg J. 2011 Feb;31(2):225-31. https://doi.org/10.1177/1090820X10395505

(19). Berguiga M, Galatoire O. Tear trough rejuvenation: A safety evaluation of the treatment by a semi-cross-linked hyaluronic acid filler. Orbit. 2017 Feb;36(1):22-26. https://doi.org/10.1080/01676830.2017.1279641

(20). Lim HK, Suh DH, Lee SJ, Shin MK. Rejuvenation effects of hyaluronic acid injection on nasojugal groove: prospective randomized split face clinical controlled study. J Cosmet Laser Ther. 2014 Jan;16(1):32-6. https://doi.org/10.3109/14764172.2013.854620

(21). Hill RH 3rd, Czyz CN, Kandapalli S, Zhang-Nunes SX, Cahill KV, Wulc AE, Foster JA. Evolving Minimally Invasive Techniques for Tear Trough Enhancement. Ophthalmic Plast Reconstr Surg. 2015 Jul-Aug;31(4):306-9. https://doi.org/10.1097/IOP.0000000000000325

(22). Vavouli C, Katsambas A, Gregoriou S, Teodor A, Salavastru C, Alexandru A, Kontochristopoulos G. Chemical peeling with trichloroacetic acid and lactic acid for infraorbital dark circles. J Cosmet Dermatol. 2013 Sep;12(3):204-9. https://doi.org/10.1111/jocd.12044

(23). Kontochristopoulos G, Kouris A, Platsidaki E, Markantoni V, Gerodimou M, Antoniou C. Combination of microneedling and 10% trichloroacetic acid peels in the management of infraorbital dark circles. J Cosmet Laser Ther. 2016 Oct;18(5):289-92. https://doi.org/10.3109/14764172.2016.1157363

(24). Ahmed NA, Mohammed SS, Fatani MI. Treatment of periorbital dark circles: Comparative study of carboxy therapy vs chemical peeling vs mesotherapy. J Cosmet Dermatol. 2019 Feb;18(1):169-175. https://doi.org/10.1111/jocd.12536

(25). Sheth PB, Shah HA, Dave JN. Periorbital hyperpigmentation: a study of its prevalence, common causative factors and its association with personal habits and other disorders. Indian J Dermatol. 2014 Mar;59(2):151-7. https://doi.org/10.4103/0019-5154.127675

(26). Mehryan P, Zartab H, Rajabi A, Pazhoohi N, Firooz A. Assessment of efficacy of platelet-rich plasma (PRP) on infraorbital dark circles and crow's feet wrinkles. J Cosmet Dermatol. 2014 Mar;13(1):72-8. https://doi.org/10.1111/jocd.12072

(27). Kang BK, Shin MK, Lee JH, Kim NI. Effects of platelet-rich plasma on wrinkles and skin tone in Asian lower eyelid skin: preliminary results from a prospective, randomised, split-face trial. Eur J Dermatol. 2014 Jan-Feb;24(1):100-1. https://doi.org/10.1684/ejd.2014.2267

(28). Nofal E, Elkot R, Nofal A, Eldesoky F, Shehata S, Sami M. Evaluation of carboxytherapy and platelet-rich plasma in treatment of periorbital hyperpigmentation: A comparative clinical trial. J Cosmet Dermatol. 2018 Dec;17(6):1000-1007. https://doi.org/10.1111/jocd.12478

(29). Ellabban NF, Eyada M, Nada H, Kamel N. Efficacy and tolerability of using platelet-rich plasma versus chemical peeling in periorbital hyperpigmentation. J Cosmet Dermatol. 2019 Dec;18(6):1680-1685. https://doi.org/10.1111/jocd.12964

(30). Corduff N. An Alternative Periorbital Treatment Option Using Calcium Hydroxyapatite for Hyperpigmentation Associated with the Tear Trough Deformity. Plast Reconstr Surg Glob Open. 2020 Feb 6;8(2):e2633. https://doi.org/10.1097/GOX.0000000000002633

(31). Ohshima H, Mizukoshi K, Oyobikawa M, Matsumoto K, Takiwaki H, Kanto H, Itoh M. Effects of vitamin C on dark circles of the lower eyelids: quantitative evaluation using image analysis and echogram. Skin Res Technol. 2009 May;15(2):214-7. https://doi.org/10.1111/j.1600-0846.2009.00356.x

(32). Park SR, Kim HJ, Park HK, Kim JY, Kim NS, Byun KS, Moon TK, Byun JW, Moon JH, Choi GS. Classification by causes of dark circles and appropriate evaluation method of dark circles. Skin Res Technol. 2016 Aug;22(3):276-83. https://doi.org/10.1111/srt.12258